Mozzone C et al. RATI. 2026;43. doi:10.64955/jratiy2026x1016
www.revista.sati.org.ar
https://doi.org/10.64955/jratiy2026x1016

REVISTA ARGENTINA
DE TERAPIA INTENSIVA

ORIGINALES

Intervención de terapia ocupacional en una unidad de cuidados intensivos pediátricos polivalente de alta complejidad. Reporte de una serie de casos

[Occupational Therapy Intervention in a High-Complexity, Multidisciplinary Pediatric Intensive Care Unit. Case Series Report]

Carolina Mozzone, Julia I. Simonassi*, Pamela Acosta

Hospital Nacional de Pediatría "Prof. Dr. Juan P. Garrahan", Ciudad Autónoma de Buenos Aires, Argentina

* Correspondencia: juliasimonassi@gmail.com

Recibido: 30 junio 2026. **Aceptado:** 26 agosto 2026

Resumen

Introducción: La terapia ocupacional (TO) se ha incorporado progresivamente en las unidades de cuidados intensivos pediátricos (UCIP) como parte del abordaje interdisciplinario, aunque la evidencia en esta población es limitada, especialmente en América Latina. **Objetivo:** Describir una serie de casos en los cuales se realizó intervención de TO en una UCIP polivalente de alta complejidad. **Participantes y Métodos:** Se llevó a cabo un estudio observacional descriptivo tipo serie de casos en una UCIP clínico-quirúrgica de alta complejidad, entre junio de 2023 y octubre de 2025. Se incluyó a seis pacientes con distintos diagnósticos, edades y requerimientos de soporte ventilatorio que recibieron abordaje terapéutico de TO. Se relevaron variables demográficas, clínicas y funcionales, y las características de las intervenciones, basadas en el marco de práctica de TO. **Resultados:** La TO evaluó áreas de desempeño ocupacional y destrezas motoras, sensoriales, cognitivas y de regulación emocional, implementando intervenciones individualizadas centradas en la modulación sensorial, organización postural, estimulación motora y participación en actividades significativas. Asimismo, promovió la participación familiar. En todos los casos, se observaron mejoras en la autorregulación, la tolerancia a estímulos, la alineación postural y la participación en actividades acordes a la edad y la condición clínica. No se registraron eventos adversos asociados a las intervenciones. **Conclusiones:** La intervención de TO resultó factible y segura en pacientes críticos pediátricos, contribuyendo a la recuperación funcional y al neurodesarrollo. Estos hallazgos refuerzan la importancia de integrar la TO en las UCIP y la necesidad de generar mayor evidencia en contextos de alta complejidad.

Palabras clave: Terapia ocupacional; unidades de cuidados intensivos pediátricos; enfermedad crítica; rehabilitación; movilización temprana; neurodesarrollo.

Abstract

Introduction: Occupational therapy (OT) has been progressively incorporated into pediatric intensive care units (PICUs) as part of an interdisciplinary approach; however, evidence in this population remains limited, particularly in Latin America. **Objective:** Describe a series of cases in which OT intervention was carried out in a high-complexity, multidisciplinary pediatric intensive care unit. **Design, Setting, Participants:** A descriptive observational case series was conducted in a high-complexity medical-surgical PICU between June 2023 and October 2025. Six patients with different diagnoses, ages, and ventilatory support requirements were included following referral to OT. Demographic, clinical, and functional variables were collected, along with characteristics of the interventions, based on the OT Practice Framework. **Results:** OT assessed occupational performance areas and motor, sensory, cognitive, and emotional regulation skills, implementing individualized interventions focused on sensory modulation, postural organization, motor stimulation, and participation in meaningful activities. Family involvement was also promoted. In all cases, improvements were observed in self-regulation, tolerance to stimuli, postural alignment, and participation in age-appropriate activities according to clinical condition. No adverse events related to OT interventions were reported. **Conclusions:** OT intervention was feasible and safe in critically ill pediatric patients, contributing to functional recovery and neurodevelopment. These findings highlight the importance of integrating OT into PICUs and underscore the need for further research in high-complexity settings.

Keywords: Occupational therapy; pediatric intensive care units; critical illness; early mobilization; neurodevelopment.

Introducción

En la actualidad, los especialistas en rehabilitación constituyen un componente esencial dentro de los equipos interdisciplinarios de las unidades de cuidados intensivos pediátricos (UCIP). Entre ellos, la terapia ocupacional (TO) forma parte activa del abordaje integral junto con kinesiología y fonoaudiología, entre otras especialidades.[1,2]

Estas disciplinas han crecido en el ámbito de los cuidados críticos durante las últimas décadas, impulsadas por la disminución de la mortalidad y el consecuente aumento de la morbilidad asociados a la internación prolongada. Estas condiciones pueden generar secuelas funcionales significativas y favorecer la aparición del síndrome posterapia intensiva pediátrico.[3]

En la población adulta, la evidencia demuestra que las intervenciones tempranas sobre la postura, la movilidad y la cognición contribuyen a una recuperación funcional más rápida, a una menor duración de la internación y del delirium, y a una mejor calidad de vida.[4,5] En pediatría, la evidencia es más limitada; por lo tanto, lo publicado sobre la población adulta sirve como referencia para guiar la intervención de la TO en las UCIP.

En el ámbito internacional, los reportes sobre la participación de la TO en UCIP indican que la mayoría de las intervenciones se realizan mediante un sistema de interconsulta que alcanza, en promedio, una cobertura inferior al 35% de los pacientes, con algunas excepciones en centros que implementan programas de movilidad temprana.[6-8] Entre las principales barreras para su implementación, se menciona la escasez de personal especializado.[9,10]

La inclusión de TO en las UCIP varía según las regiones. Es más frecuente en los Estados Unidos y Canadá, moderada en Europa y escasa en América Latina. En Brasil, por ejemplo, solo tres terapeutas ocupacionales se encuentran asignados entre 27 UCIP relevadas.[1,11,12]

En la Argentina, los hospitales que cuentan con sistemas de residencia suelen disponer de una mayor dotación de terapeutas ocupacionales, que supera los 15 profesionales por institución. Este contexto favorece el desarrollo y la consolidación de la especialidad, cubriendo las diversas necesidades asistenciales del ámbito hospitalario. Sin embargo, la situación es diferente en los centros sin residencia o sin servicio específico de TO, donde la dotación se reduce a uno o dos profesionales por institución. En estos casos, su labor se circunscribe mayormente a equipos interdisciplinarios o consultorios externos, lo que limita así su participación en la atención de pacientes internados que podrían beneficiarse de la intervención de TO durante la estancia hospitalaria.[9]

En el ámbito local, la TO se encuentra en proceso de crecimiento dentro de las UCIP, tratando de identificar a las poblaciones que más pueden beneficiarse de su abordaje terapéutico en la fase crítica. En nuestro hospital, si bien los terapeutas ocupacionales no tienen asignada formalmente su actividad en la UCIP, se realizaron interconsultas en situaciones clínicas específicas en las que su intervención contribuyó favorablemente a la evolución funcional de los pacientes.

Por este motivo, el objetivo de este estudio es describir una serie de casos en los cuales se realizó una intervención de TO en una UCIP polivalente de alta complejidad.

Participantes y Métodos

Estudio observacional descriptivo de tipo serie de casos, en una UCIP clínico-quirúrgica del Hospital Nacional de Pediatría "Prof. Dr. Juan P. Garrahan". La UCIP cuenta con 17 camas y un ingreso de 550 a 600 pacientes por año. Se analizó el período de junio de 2023 a octubre de 2025. Se describen los seis pacientes internados en la UCIP que recibieron intervención de TO por interconsulta del equipo tratante, durante el período de estudio, independientemente de la edad, el diagnóstico y la duración de la internación.

Los datos fueron recolectados a partir de la historia clínica informatizada y los registros de intervención de TO. Se consideraron las siguientes variables: demográficas (edad, peso, sexo), clínicas (diagnóstico principal, modalidad ventilatoria, días de ventilación, dependencia de la ventilación mecánica [VM]: total 24 h por día, parcial <16 h por día; días de internación, motivo de interconsulta), funcionales (estado de conciencia medido con la State Behavioral Scale [SBS], la Face, Legs, Activity, Cry and Consolability [FLACC] scale, escala para evaluar el dolor en pacientes pediátricos no verbales; la escala analógica visual (EAV) para el resto de la población; delirium con la Cornell Assessment of Pediatric Delirium scale [CAP-D] y abstinencia con la Sophia Observation withdrawal Symptoms scale, [SOPHIA]). Las variables relacionadas con la intervención de TO se definieron según el Marco de trabajo para la práctica de TO (Occupational Therapy Practice Framework).[13]

- Áreas de desempeño ocupacional afectadas: actividades básicas de la vida diaria (AVD) se incluyen alimentación, higiene, vestido y movilidad funcional; descanso y sueño, juego y participación social considerando las particularidades del neurodesarrollo y del contexto de internación.
- Destrezas del desempeño: motoras y praxis: control postural, movilidad funcional, alineación y estabilidad durante la ejecución de actividades; sensoriales y perceptuales: registro, discriminación y modulación sensorial; respuesta adaptativa a los estímulos del entorno; de regulación emocional: autorregulación del estado de alerta y la conduc-

ta; cognitivas: atención, exploración, respuesta a consignas; de comunicación e interacción social: intercambio gestual, vocal o verbal con el entorno, expresión de confort o disconfort, interacción con cuidadores y equipo de salud.

- Factores del entorno y demandas de la actividad: condiciones físicas y sensoriales del ambiente.
- Recursos terapéuticos y equipamiento: utilización de soportes posturales, férulas, vendajes funcionales, dispositivos de asistencia y materiales sensoriales o lúdicos empleados como mediadores para la participación en el desempeño ocupacional.
- Intervención centrada en la familia: participación de los cuidadores en las sesiones, enseñanza de estrategias de posicionamiento, regulación sensorial y acompañamiento emocional, fomentando la continuidad de las intervenciones tanto en la UCIP como en el entorno cotidiano al alta.

Cada intervención fue planificada, de forma individualizada, por TO y los objetivos se plantearon en función de la evaluación de cada caso en particular. Luego de cada intervención, la información se compartió con el equipo tratante de cada paciente.

Se protegieron la identidad y los datos sensibles de los pacientes. Cada tutor/responsable firmó el consentimiento para la divulgación científica de los casos.

Descripción de los casos y Resultados

En la Tabla 1, se detallan las características generales de los casos y la intervención de TO al inicio del tratamiento. En la Tabla 2, se desarrolla la intervención de TO en cada caso.

Caso 1

Paciente de 5 meses que ingresa con insuficiencia respiratoria aguda por metaneumovirus, evoluciona a neumonía necrotizante por *Staphyloccus aureus* resistente a la meticilina, con síndrome de dificultad respiratoria aguda leve/moderado. Permanece 53 días en la UCIP con 19 días de VM invasiva, 24 días de VM no invasiva, 4 días de cánula nasal de alto flujo y 6 días en aire ambiental. Al día 37 de internación, tiene un estado de conciencia alternante, SBS -1/+1 y delirium mixto CAP-D 16, VM no invasiva con una interfaz nasal y, como método de destete dificultoso, se realizan períodos con alto flujo. Se interconsulta con TO por irritabilidad persistente y neurodesarrollo alterado. El terapeuta ocupacional evalúa y observa a un lactante con nivel de alerta y actividad elevados, retraso de las pautas del neurodesarrollo y dificultades en el posicionamiento. Presenta comportamiento compatible con hiperalerta y desafíos en la autorregulación, con impacto en el descanso, la participación en el juego y las AVD básicas. Plan terapéutico basado principalmente en: modulación sensorial, la organización postural y la promoción del juego como medio de regulación y desarrollo (Figura 1A).

Caso 2

Paciente de 6 meses ingresado en la UCIP por insuficiencia respiratoria grave que desarrolla como complicación una oclusión intestinal secundaria a una miopatía visceral de debut y VM prolongada, por lo que, el día 41 de internación, se le realiza una traqueostomía, requiere VM 24 h por día y, a partir del día 58 de internación, solo ventilación durante el sueño. El día 45, tiene los siguientes parámetros: SBS +1, FLACC 0, CAP-D 15, SOPHIA 2. Se realiza la interconsulta con TO. El terapeuta ocupacional observa que el paciente tiene hipotonía axial, leve hipertonía de miembro superior izquierdo y retraso en pautas del neurodesarrollo. Dificultades de posicionamiento. Nivel de alerta y actividad alto con tendencia a la descanulación y al retiro de dispositivos utilizados para el monitoreo de signos vitales en la UCIP. Se plantea el plan terapéutico que consiste en: facilitación postural, estimulación motora y sensorial, y orientación familiar para sostener la continuidad del proceso (Figura 1B).

Caso 3

Niña de 5 meses, internada en el hospital desde los 2 meses de vida. Tiene una traqueostomía por laringomalacia severa e ileostomía secundaria a una perforación intestinal. Ingresa en la UCIP por shock séptico y requerimiento de VM por 10 días. Se decide la interconsulta con TO por falta de adquisición de pautas madurativas e irritabilidad. Tiene los siguientes parámetros: SBS +1, FLACC 4, CAP-D 7 y SOPHIA 2. El terapeuta ocupacional observa a una lactante con postura asimétrica y signos de estrés sensorial. Nivel de alerta alto, llanto frecuente y dificultad para la autorregulación y alineación postural. Se desarrolla el plan terapéutico basado principalmente en: regulación sensorial, alineación postural progresiva junto con la coparticipación materna como soporte vincular y terapéutico.

Tras el alta de la UCIP, continua con seguimiento en la sala de cuidados intermedios (Figura 1C).

Caso 4

Adolescente de 15 años que ingresa en la UCIP con diagnóstico de shock medular secundario a un politraumatismo con luxofractura de C5-C6 con lesión medular completa, ASIA nivel C4. Requerimiento inicial de VM invasiva por 4 días, 10 días de VM no invasiva con interfaz facial y, luego, 34 días hasta su pase a la sala de cuidados intermedios con VM no invasiva parcial. Espirometría: capacidad vital 1,62 l (42% teórico); presión inspiratoria máxima: -31 cmH_2O (44% del teórico); presión espiratoria máxima: 17 cmH_2O (17% del teórico); pico flujo espiratorio: 140 l/s. A partir

TABLA 1
Características generales de los pacientes y de la intervención de terapia ocupacional al inicio del tratamiento

Caso	Edad	Diagnóstico y situación clínica	Motivo de interconsulta	Sesiones/ duración	Barreras/ dificultades	Facilitadores	Interdisciplina
1	5 meses	Neumonía necrotizante; intercala con VM no invasiva y cánula nasal de alto flujo, SNG	Lactante hiperalerta y con impacto en AVD y juego Desorganización motora leve Retraso en pautas del neurodesarrollo	2 encuentros semanales de 30-50 min	Fatiga materna	Participación materna, recursos sensoriales adecuados Puesta en práctica de pautas	Kinesiología Fonoaudiología
2	6 meses	Miopatía visceral, ileostomía, TQT por VM prolongado, SNG, hipotonía axial y leve hipertonía de MS izquierdo	Nivel de alerta y actividad alto con impacto en descanso y sueño, AVD y juego Retraso en pautas del neurodesarrollo Dificultades de posicionamiento, porque se quita la tecnología de la UCIP	2 encuentros semanales de 30-50 min	Fatiga, ausencia materna	Interdisciplina	Kinesiología Fonoaudiología Enfermería
3	5 meses	Shock séptico, ileostomía, TQT por laringomalacia	Nivel de alerta alto, llanto frecuente Postura asimétrica y signos de estrés sensorial para autorregulación impactando en alineación postural y desempeño en AVD, descanso y sueño, y juego	2 encuentros semanales de 30-50 min	Ansiedad materna, imposibilidad de identificar el impacto en la postura	Interacción afectiva madre-bebé	Kinesiología
4	15 años	Lesión medular C4-C5 VM no invasiva parcial	Impacto en AVD y tiempo libre Requiere equipamiento y posicionamiento en cama Desafíos en el desempeño motor Limitación en la movilidad funcional en cama y sedestación, con requerimiento de asistencia para AVD Motivación fluctuante	2-3 encuentros semanales de 45 min	Motivación fluctuante	Motivación y acompañamiento familiar	Kinesiología Fonoaudiología Enfermería Salud mental
5	13 años	Craneofaringioma, ACV isquémico y hemorrágico Hemiplejía derecha, diabetes insípida TQT, SNG. VM parcial	Compromiso motor en hemicuerpo derecho Impacto funcional en AVD, tiempo libre y participación social Requiere equipamiento ortésico y adaptaciones para uso de MS derecho Impacto en AVD y tiempo libre Incorporación de hemicuerpo derecho y uso de equipamiento	1 encuentro semanal de 30 min		Motivación y acompañamiento familiar Adherencia y compromiso	Kinesiología Fonoaudiología
6	3 meses	Botulismo, hipotonía VM no invasiva con interfaz facial, SNG	Lactante con desafíos en posicionamiento y pautas del neurodesarrollo Nivel de alerta y actividad altos Impacto en AVD y juego	1 encuentro semanal de 30-40 min		Participación materna Compromiso familiar	Kinesiología

VM = ventilación mecánica; SNG = sonda nasogástrica; AVD = actividades de la vida diaria; TQT = traqueostomía; MS = miembro superior; ACV = accidente cerebrovascular.

TABLA 2
Intervención de terapia ocupacional por caso

Caso	Familia/vínculo comunicación	Abordaje postural y motor	Intervención sensorial y regulatoria	Recursos terapéuticos	Equipamiento/ vendajes	Resultados observados
1	Participación de la madre Espacio de escucha y contención Comunicación por mensajería del celular, intercambio de fotos y videos	Adecuación postural en decúbitos; uso de soportes blandos	Input táctil profundo y vestibular Modulación ambiental	Juguetes acordes a la edad e input sensorial adecuado, soportes blandos y videos educativos	Soporte blando	Mejor organización postural, aumento del movimiento activo y mayor participación en el juego Respuesta adaptativa a los estímulos sensoriales Regulación del estado de alerta
2	Demostración de pautas, participación de la mamá Comunicación por mensajería del celular, intercambio de fotos y videos	Adecuación postural en decúbitos y sedestación; uso de soportes blandos	Input táctil profundo y vestibular Modulación ambiental, visual y auditiva	Juguetes acordes a la edad e input sensorial adecuado, soportes blandos y videos educativos	Soporte blando Contención proximal de miembros superiores	Mejor control cefálico y aumento de la atención al entorno, con respuesta positiva a la estimulación sensoriomotora y participación durante las actividades de juego y exploración
3	Madre observadora y activa durante los encuentros	Ajuste postural gradual, uso de soportes blandos	Input táctil y vestibular lineal rítmico Modulación y modificación ambiental de estímulos	Juguetes acordes a la edad e input sensorial adecuado, soportes blandos	Soporte blando Cochecito Vendaje funcional con venda	Regulación del nivel de alerta lo que impacta en la conducta Alineación corporal y calma, favoreciendo la interacción visual y el vínculo con la madre durante la intervención
4	Participación de padre/tía Intercambio sobre objetivos y evolución	Movilización pasiva Activación de segmentos remanentes Control de tronco y sedestación asistida Movilidad funcional en cama	Estímulos táctiles y propioceptivos durante la preparación y desempeño en actividades; uso de materiales significativos	AVD significativas Actividades y elementos de su interés Videos a la familia	Férula de neopreno, vendaje funcional, apoyos posturales blandos y firmes Producto de apoyo	Incremento en la participación en AVD, mejora en el control postural y en la movilidad funcional, con mayor motivación y autonomía en las actividades significativas
5	Acompañamiento de la madre Muy involucrada en pautas	Movilización pasiva y activa asistida, bipedestación y control de alineación con equipamiento	Vibración y estímulos táctiles profundos y propioceptivos en el hemicuerpo afectado para favorecer la conciencia corporal	AVD significativas Actividades motivacionales de su interés Videos a la familia	Férulas de termoplástico, adaptaciones para soporte de miembro superior derecho	Mejora en la movilidad activa y uso del hemicuerpo afectado, con mayor implicación en las AVD y actitud participativa activa
6	Participación de la madre Espacio de escucha y contención Comunicación por mensajería del celular, intercambio de fotos y videos	Adecuación postural en decúbitos; uso de soportes blandos	Input táctil profundo y vestibular Modulación ambiental	Juguetes acordes a la edad e input sensorial adecuado, soportes blandos Material audiovisual (fotos y videos) para educación familiar	Soporte blando para control postural, vendaje blando funcional para muñecas y pulgares	Buena organización postural y tolerancia al manejo, con participación y respuesta positiva a la estimulación sensoriomotora Alineación progresiva de muñecas y control de la postura en decúbito lateral, favoreciendo la interacción con la madre

AVD = actividades de la vida diaria.

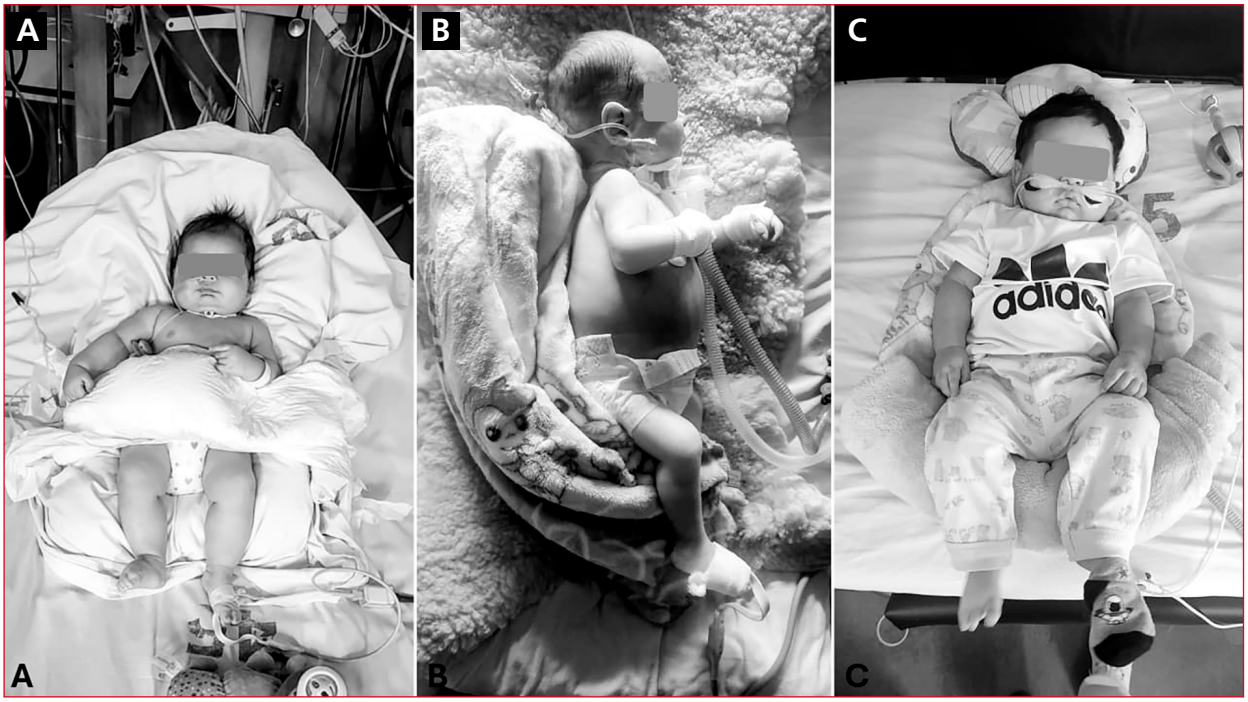

Figura 1. Uso de soporte blando para promover la movilidad funcional y el desempeño ocupacional en el juego.
A y **C.** Posicionamiento en decúbito supino con soporte blando. **B.** Posicionamiento en decúbito lateral con soporte blando.

de la extubación, se realizaron pasajes diarios a silla de ruedas postural y mesa de bipedestación, movilización de los miembros y valvas AFO con el fin de evitar retracciones. A los 14 días de internación, con SBS 0, EAV 1, CAP-D 0 y SOPHIA 0, se interconsulta con TO. El terapeuta ocupacional evalúa y observa a una joven cuya condición de salud desafía principalmente el desempeño motor. A nivel emocional presenta una motivación fluctuante, lo que impacta en sus AVD y el tiempo libre en la UCIP. Se plantea el plan terapéutico basado principalmente en la participación en actividades significativas, el entrenamiento en AVD y el uso de equipamiento y productos de apoyo para favorecer la autonomía (Figura 2A).

Tras el alta de la UCIP, continua con seguimiento en la sala de cuidados intermedios.

Caso 5

Niña de 13 años, con diagnóstico de craneofaringioma resecado que intercurre con ACV isquémico y hemorrágico en el posoperatorio inmediato y, como consecuencia, presenta una hemiplejía derecha y diabetes insípida. A los 45 días, se decide realizar una traqueostomía por VM prolongada y trastorno neurológico. A los 10 días, se inician las desconexiones de la VM, se logró un soporte parcial que continúa requiriéndolo en su domicilio. Se realizan períodos diarios de sedestación en silla postural, movilidad pasiva y activa asistida de los miembros e indicación de una valva AFO en el miembro inferior derecho. El día 56 de internación se interconsulta con TO. El terapeuta ocupacional aborda a la paciente junto con kinesiología. Se evalúa y observa el alto impacto de condición neurológica en las AVD y el tiempo libre. Incorporación de hemicuerpo derecho, movilidad funcional en cama y uso de equipamiento. Se plantea el plan terapéutico basado principalmente en la movilización activa y asistida del hemicuerpo comprometido, el uso de férulas funcionales y la incorporación de intereses personales para potenciar la adherencia y la motivación (Figura 2B). A los 115 días de internación, pasa a la sala de cuidados intermedios con requerimiento parcial de VM, donde continúa su tratamiento con TO.

Caso 6

Paciente gemelar, pretérmino de 36 semanas, con diagnóstico de hipotonía secundaria a botulismo (cuadriplejía flácida, ptosis palpebral y constipación) internado en la UCI neonatal. Como complicaciones asociadas a la internación tuvo una infección urinaria y neumonía asociada al respirador, y una distensión abdominal persistente asociada a la pérdida de la motilidad abdominal provocada por el cuadro preexistente. Ingresa en la UCIP con 3 meses de edad y un peso de 2,8 kg. Se lo extuba a los 75 días de VM, con SBS 0, FLACC 1, CAP-D 0 y SOPHIA 0. Se lo coloca en VM no invasiva preventiva con interfaz facial. A los dos días, se realiza la interconsulta con TO. El terapeuta ocupacional observa desafíos en el posicionamiento y neurodesarrollo: orientación preferencial de cabe-

za hacia la izquierda asociada al uso de tecnología previa, postura de muñecas en flexión con pulgares aducidos y tendencia del pie derecho al equino. Nivel de alerta y actividad altos. Se plantea el plan terapéutico basado principalmente en la facilitación postural y motora, prevención de asimetrías y educación familiar para sostener la estimulación del neurodesarrollo (Figura 2C).

Discusión

Esta serie de casos aporta experiencia local sobre la relevancia y la necesidad de integrar intervenciones tempranas de rehabilitación dentro de las UCIP, especialmente en el abordaje de pacientes complejos, con una evolución complicada y una estancia prolongada. La prevalencia de pacientes pediátricos con condiciones crónicas complejas es creciente: en la Argentina, alcanza hasta un 48% de los ingresos y, en nuestra UCIP, hemos reportado una cifra aún mayor (65,5%) en un estudio previo. Este fenómeno ha generado un aumento incremental en la demanda asistencial y en la necesidad de intervenciones orientadas no solo a la supervivencia, sino también a la funcionalidad y al neurodesarrollo.[14,15] Este nuevo paradigma se traduce en una población con dependencia tecnológica, con más secuelas funcionales y con un mayor riesgo de padecer síndrome posterapia intensiva pediátrico.[16] En este contexto, la intervención terapéutica temprana, que incluye la adecuación y el ajuste postural, la estimulación motora, la modulación sensorial y el uso de equipamiento específico, constituye una estrategia fundamental para mitigar los trastornos funcionales adquiridos en la UCIP, especialmente en la población pediátrica que, por encontrarse en pleno proceso de desarrollo, es más vulnerable y propensa a presentar déficits posteriores. La disponibilidad y calidad de evidencia que respaldan la intervención precoz de TO y terapia física en pacientes pediátricos con VM es limitada; sin embargo, se tiene conocimiento de que es una práctica segura y factible.[17] Esta seguridad se refleja tanto en los resultados publicados de programas estructurados de movilización temprana, como el PICU Up! del hospital John Hopkins, como en la baja frecuencia de eventos adversos reportados en relación con este tipo de intervenciones.[8] Este escenario respalda la necesidad de seguir impulsando investigaciones que permitan demostrar, con mayor solidez, su efectividad y su asociación con mejores resultados clínicos y funcionales en la UCIP.

Los sobrevivientes de UCIP tienen alteraciones persistentes en dominios motores, respiratorios, sensoriales, cognitivos, así como en la alimentación. En la Argentina, Frydman et al. reportaron una morbilidad adquirida del 26% medida con la Functional Status Scale, y el dominio motor es el más afectado.[18] En

Figura 2. Uso de elementos de apoyo y posicionamiento en sedestación para facilitar las actividades de la vida diaria. **A.** Adaptación para utensilios. **B.** Posicionamiento del miembro superior derecho con el uso de férula. **C.** Sedestación con soporte blando para la alineación postural e incorporación del hemicuerpo afectado.

concordancia con lo publicado, nuestros casos muestran, de manera consistente, que los desafíos en la organización postural, la modulación sensorial, la autorregulación del nivel de alerta y actividad, y las limitaciones en la participación en las áreas del desempeño ocupacional, principalmente AVD, descanso y sueño, y juego, pueden abordarse, de forma eficaz, mediante intervenciones específicas de TO. Dichas intervenciones, centradas en el soporte postural, la adecuación del entorno y la estimulación sensoriomotora, favorecieron una respuesta adaptativa al ambiente, una mayor tolerancia a los estímulos y una mejor disponibilidad para la interacción y la participación, en concordancia con el momento del neurodesarrollo y la condición clínica.

En este marco, el posicionamiento terapéutico se configura como una intervención clave dentro del abordaje de TO en la UCIP, al impactar no solo en la alineación y estabilidad postural, sino también en la organización sensoriomotora, el confort y la autorregulación del estado de alerta, aspectos fundamentales para sostener la participación en actividades cotidianas acordes a la edad. Esta intervención adquiere particular relevancia en lactantes críticamente enfermos, quienes son más vulnerables debido a su etapa del desarrollo, y en quienes la asimetría postural, la intolerancia a determinados decúbitos y los patrones tónico-posturales atípicos suelen verse exacerbados por el uso prolongado de dispositivos invasivos, como VM, cánulas, sondas e interfaces de ventilación no invasiva.[9,19]

En este contexto, la TO aporta una mirada diferencial al integrar el posicionamiento terapéutico con actividades significativas acordes a la edad y la condición clínica, y al adaptar el entorno altamente tecnologizado de la UCIP para favorecer la participación ocupacional. Este abordaje permite sostener patrones ocupacionales tempranos, anticipar y prevenir disfunciones adquiridas durante la internación y promover la continuidad del desarrollo, aun en escenarios de alta complejidad, como los cuidados intensivos pediátricos.[2,10,19]

La participación activa de la familia como parte del proceso de recuperación también es un punto por destacar, ya que los cuidadores valoran positivamente la movilización y las intervenciones terapéuticas cuando logran comprender su propósito y ver las mejoras concretas en sus hijos, aunque, en algunos, persisten los miedos relacionados con la fragilidad y los dispositivos invasivos.[20] En nuestra serie, la inclusión de la familia en el proceso terapéutico facilitó la continuidad y adherencia al tratamiento, tanto así como la transferencia de habilidades para continuar con las recomendaciones en el período posterior al alta. Las recomendaciones actuales de cuidados críticos pediátricos plantean un abordaje terapéutico centrado en la familia con un impacto favorable en los pacientes.[21,22]

Los reportes sobre los beneficios del abordaje de TO en Latinoamérica son escasos y existen barreras que dificultan su implementación, especialmente en países de medianos y bajos recursos. Los estudios de prevalencia puntual del programa PARK-PICU permiten dimensionar esta variabilidad regional: la prevalencia de movilización provista por terapia física o TO fue del 35% en los Estados Unidos, del 33% en Canadá y del 39% en Europa, mientras que, en Brasil, esta cifra desciende al 11%.[12] En la Argentina, esta situación se observa principalmente en las instituciones que no cuentan con residencia de TO, donde la dotación de profesionales es insuficiente para brindar intervenciones continuas y sostenidas a lo largo de la estancia hospitalaria y hace dificultosa la tarea de llevar a cabo programas interdisciplinarios de rehabilitación en UCIP.[9]

Por último, creemos que esta serie de casos aporta a la escasa literatura médica sobre las intervenciones de TO en las UCIP de la Argentina, documentando esta situación a través de diversos escenarios clínicos que pueden beneficiarse de este abordaje en un entorno de alta complejidad. Estas experiencias visibilizan la importancia de contar con un recurso humano especializado, lo que permite consolidar equipos transdisciplinarios que mitiguen el deterioro que provoca la UCIP y reducir los riesgos de padecer síndrome posterapia intensiva pediátrico. El armado de equipos de rehabilitación es esencial para un abordaje integral con mejores resultados funcionales y calidad de vida posterior al alta.

Este estudio presenta limitaciones que deben ser consideradas al interpretar los resultados. Al tratarse de una serie de casos no es posible establecer relaciones causales ni generalizar los hallazgos. Asimismo, creemos que la heterogeneidad clínica propia de la población de la UCIP que requiere un abordaje interdisciplinario de rehabilitación estuvo, en parte, representada por los casos descritos con diagnósticos complejos, grupos etarios diversos y trayectorias evolutivas variables.

Por otro lado, dado que gran parte de los pacientes descritos son lactantes, la valoración de constructos, como nivel de alerta, autorregulación o respuesta sensorial, se basó en la observación clínica y la evaluación funcional de la terapeuta ocupacional interviniente, ya que aún no se cuenta con escalas validadas en el marco de los cuidados críticos pediátricos. No obstante, estas limitaciones reflejan las condiciones reales de la práctica clínica en la UCIP y refuerzan la importancia de generar y documentar evidencia contextualizada en escenarios de alta complejidad.

Conclusión

La intervención de TO en pacientes con un riesgo elevado de sufrir deterioro neuromotor y funcional

en una UCIP fue una práctica factible y segura, que permitió alcanzar mejoras terapéuticas en todos los casos.

Agradecimientos

Al equipo interdisciplinario de la UCI45.

Las autoras no declaran conflictos de intereses.

Bibliografía

1. Kudchadkar SR, Nelliot A, Awojoodu R, Vaidya D, Traube C, Walker T, et al. Physical rehabilitation in critically ill children: a multicenter point prevalence study in the United States. Crit Care Med. 2020;48(5):634-644. https://doi.org/10.1097/CCM.0000000000004291
2. Choong K, Zorko DJ, Awojoodu R, Ducharme-Crevier L, Fontela PS, Lee LA, et al. Prevalence of acute rehabilitation for kids in the PICU: a Canadian multicenter point prevalence study. Pediatr Crit Care Med. 2021;22(2):181-193. https://doi.org/10.1097/PCC.0000000000002601
3. Manning JC, Popejoy E, Latour JM, Draper E, Quinlan P, Curley MAQ, et al. Care and support needs of families in the first 9 months after PICU discharge: a multicenter longitudinal qualitative study. Intensive Crit Care Nurs. 2026;104357. https://doi.org/10.1016/j.iccn.2026.104357
4. Schweickert WD, Pohlman MC, Pohlman AS, Nigos C, Pawlik AJ, Esbrook CL, et al. Early physical and occupational therapy in mechanically ventilated critically ill patients: a randomized controlled trial. Lancet. 2009;373(9678):1874-1882. https://doi.org/10.1016/S0140-6736(09)60658-9
5. Ely EW. The ABCDEF bundle: science and philosophy of how ICU liberation serves patients and families. Crit Care Med. 2017;45(2):321-330. https://doi.org/10.1097/CCM.0000000000002175
6. Patel RV, Redivo J, Nelliot A, Eakin MN, Wieczorek B, Quinn J, et al. Early mobilization in a PICU: a qualitative sustainability analysis of PICU Up! Pediatr Crit Care Med. 2021;22(4):e233-e242. https://doi.org/10.1097/PCC.0000000000002619
7. Cui LR, LaPorte M, Civitello M, Stanger M, Orringer A, Casey F 3rd, et al. Physical and occupational therapy utilization in a pediatric intensive care unit. J Crit Care. 2017;40:15-20. https://doi.org/10.1016/j.jcrc.2017.03.003
8. Wieczorek B, Ascenzi J, Kim Y, Lenker H, Potter C, Shata NJ, et al. PICU Up!: impact of a quality improvement intervention to promote early mobilization in critically ill children. Pediatr Crit Care Med. 2016;17(12):e559-e566. https://doi.org/10.1097/PCC.0000000000000983
9. Jeroncich J, D'Ambrosio M. Situación actual de las terapistas ocupacionales en los hospitales generales de agudos de la provincia de Buenos Aires. Revista Argentina de Terapia Ocupacional 2024;10(2):27-32. Disponible en: https://revista.terapiaocupacional.org.ar/index.php/rato_2022/article/view/244/219
10. Rodríguez Martínez D, Máximo Bocanegra DN. Terapia ocupacional en unidades de cuidados intensivos pediátricos y neonatales: revisión sistemática. TOG (A Coruña). 2020;17(2):254-266. https://doi.org/S1885-527X2020000200020
11. Ista E, Scholefield BR, Manning JC, Harth I, Gawronski O, Bartkowska- Śniatkowska A, et al. Mobilization practices in critically ill children: a European point prevalence study (EU PARK-PICU). Crit Care. 2020;24(1):368. https://doi.org/10.1186/s13054-020-02988-2
12. Redivo J, Kannan H, Freitas Souza AA, Colleti J Jr, Kudchadkar SR, Acute Rehabilitation for Kids in the PICU (PARK-PICU) Investigators, et al. Physical rehabilitation in Brazilian pediatric intensive care units: a multicenter point prevalence study. Crit Care Sci. 2023;35(3):290-301. https://doi.org/10.5935/2965-2774.20230388-en
13. American Occupational Therapy Association. Occupational therapy practice framework: domain and process—fourth edition. Am J Occup Ther. 2020;74(Suppl 2):7412410010. https://doi.org/10.5014/ajot.2020.74S2001
14. Arias López MDP, Fernández AL, Fiquepron K, Meregalli C, Ratto ME, Siaba Serrate A, et al. Prevalence of children with complex chronic conditions in PICUs of Argentina: a prospective multicenter study. Pediatr Crit Care Med. 2020;21(3):e143-e151. https://doi.org/10.1097/PCC.0000000000002223
15. Simonassi JI, Canzobre MT. Movilización temprana en el paciente pediátrico crítico con soporte ventilatorio: experiencia de un centro de alta complejidad. Rev Fac Cien Med Univ Nac Cordoba. 2022;79(4):334-340. https://doi.org/10.31053/1853.0605.v79.n4.37197.
16. Woodruff AG, Choong K. Long-term outcomes and the post-intensive care syndrome in critically ill children: a North American perspective. Children (Basel). 2021;8(4):254. https://doi.org/10.3390/children8040254
17. Choong K, Foster G, Fraser DD, Hutchison JS, Joffe AR, Jouvet PA, et al. Acute rehabilitation practices in critically ill children: a multicenter study. Pediatr Crit Care Med. 2014;15(6):e270-e279. https://doi.org/10.1097/PCC.0000000000000160
18. Frydman J, López MI. Morbilidad adquirida y su impacto en pacientes de una unidad de cuidados intensivos pediátricos basada en la escala de estado funcional. Rev Fac Cienc Med Cordoba. 2025;82(1):41-60. https://doi.org/10.31053/1853.0605.v82.n1.45328
19. Castillo Soto A, Menay Gutiérrez Y, Muñoz Valdivia R, Arce Aldunate H. Terapia ocupacional en unidad de paciente crítico pediátrico: una revisión de alcance. Contexto. 2024;(12):45-61. https://doi.org/10.54761/contexto.num12.90
20. Zheng K, Sarti A, Boles S, Cameron S, Carlisi R, Clark H, et al. Impressions of early mobilization of critically ill children: clinician, patient, and family perspectives. Pediatr Crit Care Med. 2018;19(7):e350-e357. https://doi.org/10.1097/PCC.0000000000001547
21. O'Brien K, Robson K, Bracht M, Cruz M, Lui K, Alvaro R, et al. Effectiveness of family integrated care in neonatal intensive care units on infant and parent outcomes: a multicentre multinational cluster-randomised controlled trial. Lancet Child Adolesc Health. 2018;2(4):245-254. https://doi.org/10.1016/S2352-4642(18)30039-7
22. Barnes S, Macdonald I, Rahmaty Z, de Goumoëns V, Grandjean C, Jaques C, et al. Effectiveness and family experiences of interventions promoting partnerships between families and pediatric and neonatal intensive care units: a mixed methods systematic review. JBI Evid Synth. 2024;22(7):1208-1261. https://doi.org/10.11124/JBIES-23-00034

Cómo citar este artículo: Mozzone C, Simonassi JI, Acosta P. Intervención de terapia ocupacional en una unidad de cuidados intensivos pediátricos polivalente de alta complejidad. Reporte de una serie de casos. RATI. 2026;43. doi:10.64955/jratiy2026x1016

El manuscrito original by el/los autores is licensed under a Creative Commons Reconocimiento-CompartirIgual 4.0 Internacional License. Creado a partir de la obra en https://revista.sati.org.ar/index.php/. Puede hallar permisos más allá de los concedidos con esta licencia en https://revista.sati.org.ar/index.php/.