

Neumonía grave por *Pneumocystis jirovecii* en pacientes no HIV con enfermedades neoplásicas

PATRICIO MASKIN¹, LUCÍA SCHOTTLAENDER¹, ANDREA MORA², FERNANDA DÍAZ¹,
ALEJANDRO HLAVNICKA¹, MARCELO DEL CASTILLO², NÉSTOR WAINSTEIN¹

Servicio de Terapia Intensiva¹ e Infectología², FLENI, Ciudad Autónoma de Buenos Aires

Correspondencia: Patricio Maskin. Servicio de Terapia Intensiva - FLENI Montañeses 2325, Capital Federal (C1428AKQ). Teléfono: 15-4198-3538 e-mail: p_maskin@yahoo.com

Resumen

La neumonía por *Pneumocystis jirovecii* es una infección oportunista frecuente en pacientes con HIV y CD4 < 200 células/mm³. Sin embargo, también se observa en pacientes inmunocomprometidos secundario al tratamiento con inmunosupresores y altas dosis de esteroides.

En estos pacientes, la neumonía grave de la comunidad o la neutropenia febril con infiltrados pulmonares difusos, son las presentaciones clínicas más habituales; ambos cuadros cursan generalmente con hipoxemia severa. La falla respiratoria aguda, con requerimientos de ventilación mecánica, y alto riesgo de muerte intrahospitalaria, ocurre con más frecuencia que en los pacientes con HIV.

El diagnóstico se realiza con tinción de Grocott, inmunofluorescencia indirecta (IFI) o PCR en lavado broncoalveolar.

El tratamiento antibiótico debe incluir trimetoprima-sulfametozaxol, y corticoides como adyuvantes. Es frecuente la coinfección con otros patógenos oportunistas, como *citomegalovirus* o *Candida albicans*.

Presentamos 4 pacientes HIV negativos, inmunosuprimidos por el tratamiento para enfermedades neoplásicas con neumonía grave por *Pneumocystis jirovecii*, dos de ellos en el contexto de neutropenia febril y tres, con probable co-infección por *citomegalovirus*.

Summary

Severe Pneumonia caused by *Pneumocystis jirovecii* in non-HIV patients with neoplastic disease

Pneumocystis jirovecii's pneumonia (PCP) is a well known and frequent opportunistic infection in HIV patients with a CD4 cell count under 200 cells / mm³. However, it can be seen in other immunosuppressed patients, secondary to the use of chemotherapy and high dose of steroids.

Severe hypoxemic states, due to community acquired pneumonia or febrile neutropenia, are the most common clinical presentations. Acute respiratory failure is more frequent than in HIV patients. Mechanical ventilation and mortality rates are also more frequent. Diagnosis is achieved with Grocott stain, indirect immunofluorescence or PCR, in bronchoalveolar lavage samples.

Initial treatment should include cotrimoxazole, with adjuvant steroids. Coinfections with other opportunistic pathogens such a *Cytomegalovirus* or *candida albicans* are frequent.

We describe in this report 4 cases of *Pneumocystis jirovecii*'s pneumonia, in HIV negative patients, whom are immunosuppressed due to cancer treatment. Two of them started as febrile neutropenia; and three with probable *Cytomegalovirus* co-infection.

El desarrollo de infiltrados pulmonares en pacientes inmunocomprometidos supone un desafío diagnóstico¹. La neumonía por *Pneumocystis jirovecii* (PCP) es una infección oportunista, frecuente en pacientes inmunocomprometidos. Se asocia con una alta morbimortalidad, aún cuando es tratada adecuadamente. La infección por *Pneumocystis jirovecii* en pacientes críticos HIV negativos, es un cuadro grave y difícil de diagnosticar, que requiere un alto índice de sospecha para su correcto tratamiento. A continuación se describen 4 casos, con posterior revisión de la bibliografía.

Caso 1

Paciente masculino de 58 años de edad, con antecedentes de tabaquismo severo y adenocarcinoma de pulmón, con metástasis a nivel de quinta vértebra dorsal, que requiere cirugía descompresiva. Luego realiza radioterapia craneoespinal y quimioterapia (dos ciclos de paclitaxel y cuatro ciclos de carboplatino-

gemcitabine, el último una semana previa al ingreso). Además en tratamiento con dexametasona (8 mg/día, durante cuatro meses). Presenta neutropenia febril, con foco en herida quirúrgica, e inicia tratamiento con cefepime, amikacina, vancomicina y fluconazol (muguet oral), internándose en Sala General. Evoluciona con taquipnea, disnea, hipoxemia y progresión de infiltrados pulmonares. Tomografía computada (TAC) de tórax: infiltrados difusos bilaterales, con áreas parcheadas en vidrio esmerilado (Figura 1). Ingres a Terapia Intensiva a las 72 horas, con requerimientos de ventilación no invasiva. Se rota tratamiento antibiótico a imipenem, vancomicina y trimetoprima-sulfametoxazol (TMS). Se realiza fibrobroncoscopia, con lavado broncoalveolar (BAL). Evoluciona con insuficiencia respiratoria, con necesidad asistencia respiratoria mecánica. BAL: tinción de Grocott e inmunofluorescencia indirecta (IFI): positivos para *Pneumocystis jirovecii* y PCR positiva para *citomegalovirus* (CMV), con PP65 negativo. Comienza ganciclovir. Fallece al 7º día.

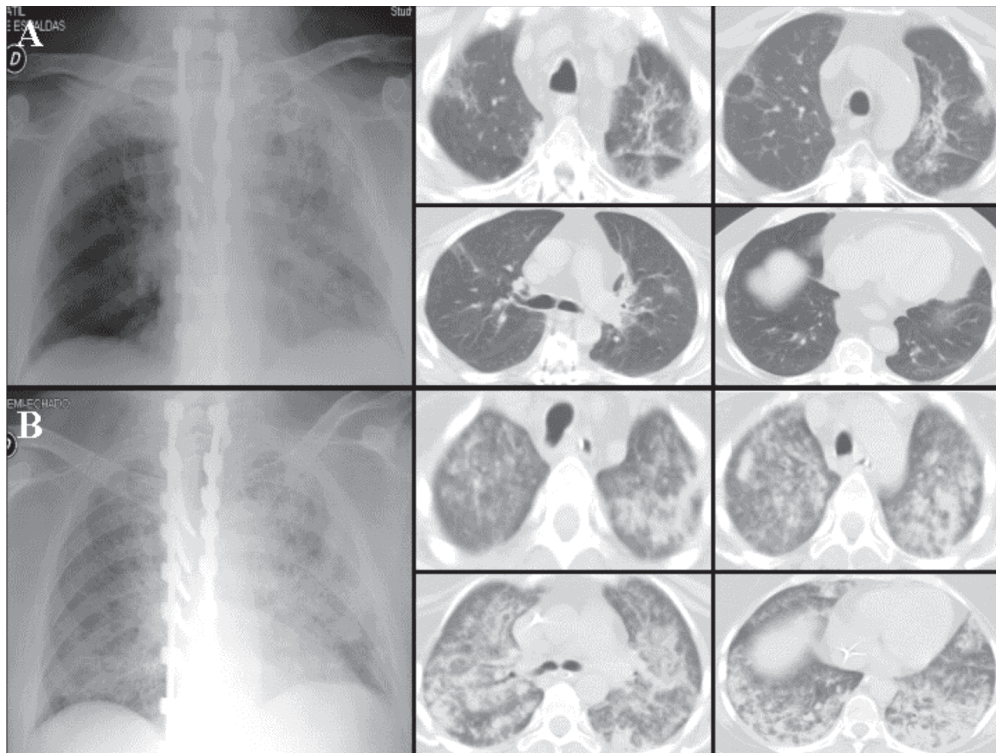


Figura 1. Paciente masculino de 58 años, que ingresa por neutropenia febril. **A:** Infiltrado de aspecto fibroso secue lar, con bronquiectasias por tracción. **B:** Progresión radiológica alas 48 hs., con infiltrados intersticio-alveolares bilaterales parcheados, con áreas de vidrio esmerilado y broncograma aéreo

Caso 2

Paciente femenino de 68 años de edad, con antecedentes de linfoma no Hodgkin tipo B, con compromiso tumoral desde la tercera a quinta vértebras dorsales, que requiere cirugía descompresiva. En tratamiento con quimioterapia (esquema CHOP: ciclofos-famida, adriamicina, doxorubicina y prednisona), y meprednisona en forma crónica. Desarrolla neutropenia febril sin foco (día 7^o post-quimioterapia), e inicia tratamiento con cefepime en sala general. A las 72 hs, revierte la neutropenia, y evoluciona con disnea, hipoxemia e infiltrados pulmonares bilaterales. Se rota esquema antimicrobiano a imipenem, doxiciclina y TMS. Ingresa a terapia intensiva, donde requiere ventilación no invasiva. BAL: IFI positivo para *Pneumocystis jirovecii* y PCR positiva para CMV, se agrega ganciclovir. Evoluciona favorablemente, con egreso sanatorial (día 26 de internación), con tratamiento antiviral, profilaxis para PCP y quimioterapia ambulatoria.

Caso 3

Paciente femenino de 40 años, con antecedentes de glioblastoma multiforme parieto-occipital izquierdo, tratado quirúrgicamente en tres oportunidades, con posterior quimioterapia con temozolamida, lomus-tine, nimotuzumab, y procarbazina; en tratamiento crónico con dexametasona. Se interna en Terapia Intensiva con diagnóstico de neumonía grave adquirida en la comunidad, e inicia tratamiento empírico con piperacilina-tazobactam y claritromicina, al cual se agrega TMS dentro de las primeras 24 hs. Al 5^o día, evoluciona con insuficiencia respiratoria, requiriendo asistencia ventilatoria mecánica. Se rota tratamiento a imipenem, vancomicina (continúa con TMS). BAL: positivo para *Pneumocystis jirovecii* (tinción de Grocott). Evoluciona favorablemente, con alta institucional.

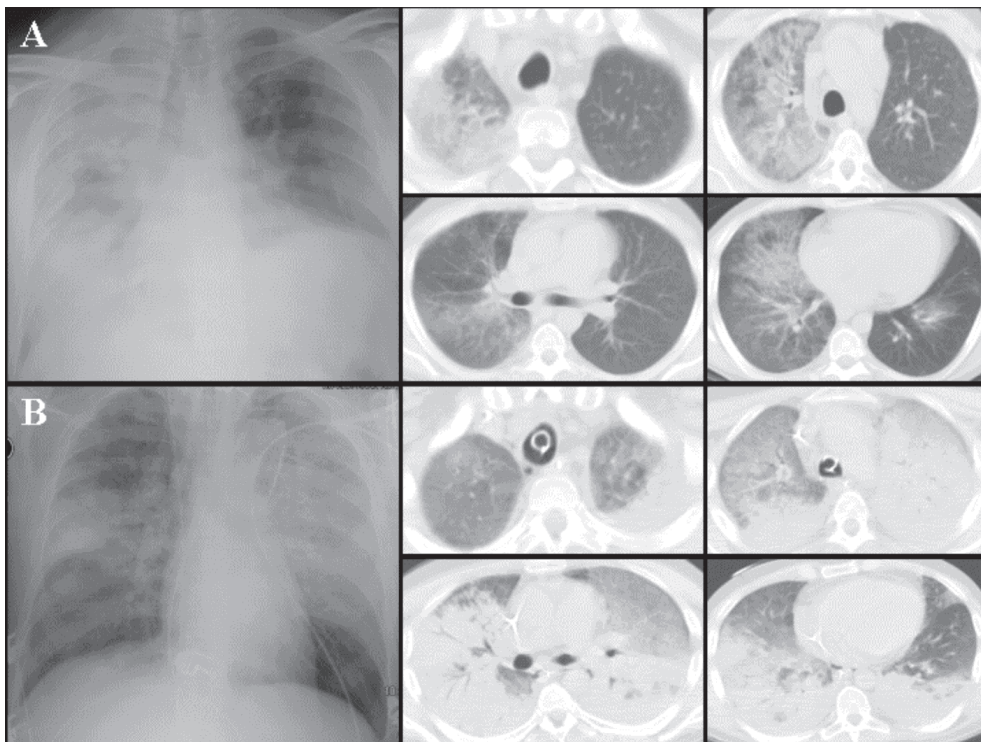


Figura 2. Paciente masculino de 33 años, que ingresa por neumonía severa. **A:** consolidación con broncograma aéreo en lóbulo superior derecho, con áreas de vidrio esmerilado en lóbulo inferior derecho. **B:** Progresión a las 72 hs., con áreas extensas de consolidación con broncograma aéreo bilateral, y vidrio esmerilado en lóbulo superior derecho.

Caso 4

Paciente masculino de 33 años de edad, con antecedentes de enfermedad inflamatoria intestinal y linfoma no Hodgkin difuso tipo B (masa mediastinal, con infiltración hepática y pterigomaxilar), en tratamiento con quimioterapia (esquema R-CHOP: rituximab + ciclofosfamida, adriamicina, doxorubicina y prednisona; último ciclo dos semanas previo al ingreso), y metrotexate/citarabina intratecal. Ingresa con diagnóstico de neumonía grave adquirida en la comunidad. Se inicia tratamiento con piperacilina-tazobactam, claritromicina y TMS. A las 72 hs presenta taquipnea, disnea e hipoxemia, ingresa a Terapia Intensiva, y se rota tratamiento a imipenem, fluconazol y TMS. Dentro de las 24 hs evoluciona con insuficiencia respiratoria, requiriendo asistencia ventilatoria mecánica; se agrega vancomicina. BAL: positivo para *Pneumocystis jirovecii* (IFI) y CMV (PCR), por lo que se agrega ganciclovir. Desarrolla neutropenia febril, con progresión de infiltrados radiológicos (Figura 2), se agrega tigeciclina y ceftazidima. Minibal positivo para *Pseudomona aeruginosa*. Fallece al 28º día.

Discusión

El *Pneumocystis jirovecii* (antiguamente *Pneumocystis carinii*) es hongo oportunista de la familia asco y fue identificado por Chagas y Carinni hace más de 80 años. La neumonía por *Pneumocystis jirovecii* ocurre en huéspedes inmunocomprometidos, especialmente en aquellos con deterioro de la inmunidad celular (tratamiento inmunosupresor, corticoterapia prolongada, desnutrición y alteraciones de los linfocitos tipo T). La alta incidencia de neumonía por *Pneumocystis jirovecii* durante el período 1985-1995 fue secundaria a la epidemia del síndrome de inmunodeficiencia adquirida (SIDA), pero los avances en el diagnóstico, profilaxis y tratamiento del SIDA han disminuido esta tendencia, hasta un 80%, con mejoría de su pronóstico. Sin embargo, la neumonía por PCP también se observa en pacientes con enfermedades oncológicas², en pacientes con trastornos linfoproliferativos y tumores sólidos o trasplantados, que reciben esteroides por tiempo prolongado, presentando en estas circunstancias alta mortalidad. La inclusión de ciclos oncológicos intensivos, y drogas inmunomoduladoras, ha aumentado el riesgo de infección con *Pneumocystis jirovecii*.

La evolución clínica es diferente en pacientes con y sin HIV. La neumonía por *Pneumocystis jirovecii* en pacientes HIV negativos se presenta como insuficiencia respiratoria aguda, con infiltrados bilaterales y

evolución fatal a corto plazo. Mientras que los pacientes con HIV tienen un cuadro más insidioso y menos grave comparado con las otras causas de inmunocompromiso. La tríada clásica de fiebre, tos seca y disnea, descrita en los pacientes HIV, se observa en menos de un tercio de los pacientes oncológicos³. Se describen dos patrones radiográficos: infiltrados perihiliares bilaterales, o infiltrados nodulares generalizados. A mayor severidad, los infiltrados son más homogéneos y difusos⁴. El patrón más frecuente en tomografía de alta resolución es de vidrio esmerilado difuso bilateral, siendo en algunas series² cercano al 83%.

No existe una combinación de signos clínicos, radiológicos y de laboratorio que sea patognomónica; por lo tanto, es necesario para el diagnóstico la identificación de *Pneumocystis jirovecii* en una muestra respiratoria. La fibrobroncoscopia con lavado broncoalveolar es el procedimiento diagnóstico de elección, con sensibilidad entre 89-98%^{1,5}. Las formas tróficas (trofozoitos) del *Pneumocystis* pueden ser identificadas por medio de las tinciones de Papanicolaou, Gram-Wiegert o Wright-Giemsa (Diff-Quick), mientras que las formas quísticas, con Grocott-Gomori. Ambas formas son detectadas en secreciones respiratorias por inmunofluorescencia indirecta (IFI), técnica más costosa y sensible, pero con menor especificidad. Los

TABLE 1
Características generales de los pacientes *

Edad (años)	50 (33-60)
Sexo Masculino	50%
APACHE II:	24 (23-26)
Ventilación	
Invasiva (ARM)	75%
No Invasiva	25%
Días de ARM	14 (3-26)
LDH (U/L)	1031 (635-1455)
Linfocitos/mm3	234 (73-341)
CD4+/mm3	201 (78-341)
Neutropenia	
Al Ingreso	50%
A la semana	25%
Días posteriores a quimioterapia	11 (7-13)
Dosis equivalente prednisona (mg/día)	46 (40-50)
Coinfección	
Cándida	25%
Citomegalovirus	75%

* Datos expresados como media y rango, o porcentaje, según corresponda.

métodos moleculares (PCR) ofrecen una sensibilidad y especificidad superior al 95%; pero presentan un elevado número de falsos positivos⁵⁻⁶. En nuestra serie se realizó el diagnóstico con tinción de Grocott-Gomori (2 casos), IFI (1 caso) y PCR (1 caso). No existe marcador sérico para el diagnóstico de PCP, aunque una elevación en los niveles de láctico dehidrogenasa (LDH) es sugestiva (tabla 1). Los niveles de LDH son indicadores de injuria pulmonar, por lo cual se relaciona proporcionalmente a la hipoxemia⁷.

Se han realizado pocos estudios en pacientes con PCP no-HIV en Terapia Intensiva, intentando encontrar predictores de mortalidad. Zahar y colaboradores³, estudiaron 39 pacientes oncohematológicos en 10 años, encontrando que la necesidad de vasopresores (OR 25.9), la ventilación mecánica (OR 63), tratamiento con más de un ciclo de quimioterapia (OR 17.2), compromiso de cuatro cuadrantes en radiografía de tórax (OR 5), y el score de SOFA, correlacionaron con la mortalidad. El único predictor de buena evolución fue la remisión completa de la enfermedad de base (OR 0.18)⁵. Festic y colaboradores², describen que el retardo en la intubación, el tiempo de ventilación mecánica y los episodios de neumotórax se asocian con mayor mortalidad; al igual que en nuestra serie. La ventilación no invasiva es una opción para este grupo de pacientes. Desde los estudios de Antonelli⁸, su utilización disminuyó la morbi-mortalidad en esta población.

El recuento de linfocitos CD4+ es otro factor importante, ya que la colonización pulmonar por *Pneumocystis jirovecii* en pacientes con HIV negativo, ocurre con CD4+ < 400 células/mm³,⁹⁻¹⁰. La profilaxis con TMS reduce la incidencia de infecciones por *P. jirovecii*, debiendo considerarse en pacientes con factores de riesgo. En distintos grupos de pacientes inmunocomprometidos con HIV negativo, se administra TMS profiláctico, como en el trasplante de órgano sólido y en el trasplante alogénico de médula ósea (seis meses post-trasplante). La profilaxis con TMS en pacientes con tumores sólidos o en tratamiento crónico con esteroides (dosis equivalente > 20 mg/día de prednisona por más de un mes), es controversial¹¹. Algunos autores sugieren su utilización sistemática, pero se requieren más estudios para su recomendación.

La coinfección con CMV es frecuente, aunque no está aclarado su rol en la patogénesis de *P. jirovecii*. Se postula que la supresión de los linfocitos T helper y de las células presentadoras de antígenos, por parte del virus, sería facilitadora de la infección fúngica. Estudios con ratones demuestran mayor severidad

cuando existe coinfección con CMV⁶. En nuestra serie se evidenció coinfección con CMV en 3 pacientes. El diagnóstico se realizó por medio de PCR, por lo cual debe considerarse como presuntivo, no pudiendo efectuarse biopsia pulmonar para observar el efecto citopático dada las condiciones clínicas que presentaban. Las terapias inmunosupresoras, especialmente quimioterapia, se asocian claramente con la presencia de *Pneumocystis jirovecii*^{4,9}. Los glucocorticoides desarrollan un papel fundamental en la invasión por *Pneumocystis jirovecii*. Distintos autores sugieren que son pacientes en riesgo, aquellos que reciben corticoides por más de 4 semanas, en una dosis equivalente de prednisona > 20 mg/día⁵; mientras que otros elevan la dosis diaria a 46 mg⁹. La dosis media de corticoides (equivalente en prednisona) de nuestros pacientes fue de 45 mg/d (Tabla 1). En un estudio de la Clínica Mayo, el 90% de los casos de neumonía por *Pneumocystis jirovecii* en pacientes no HIV, estaba bajo tratamiento corticoesteroideo en las últimas 4 semanas⁴.

La neumonía por *Pneumocystis jirovecii* debe ser sospechada en pacientes con neoplasia, en tratamiento con corticoides y quimioterapia reciente, que ingresan a Terapia Intensiva con infiltrados pulmonares. Es un cuadro grave y rápidamente progresivo en pacientes oncológicos. Debe iniciarse tratamiento empírico precoz, dado que la tasa de mortalidad es mayor que en los pacientes con HIV (30-50% vs 10-20%²).

Bibliografía

- Shorr AF, Susla GM, O'Grady NP. Pulmonary infiltrates in the non-HIV-infected immunocompromised patient. *Chest* 2004; 125: 260-271.
- Festic E, Gajic O, Limper AH. Acute respiratory failure due to *Pneumocystis pneumonia* in patients without human immunodeficiency virus infection. *Chest* 2005; 128: 573-579.
- Zahar JR, Robin M, Azoulay E, Fieux F, Nitenberg G, Schlemmer B. *Pneumocystis carinii pneumonia* in critical ill patients with malignancy: a descriptive study. *Clin Inf Dis* 2002; 35: 929-934.
- Roblot F, Le Moal G, Godet C et al. *Pneumocystis carinii pneumonia* in patients with haematologic malignancies: a descriptive study. *Journal of Inf* 2003; 47: 19-27.
- Huang L., Morris A., Limper AH, et al. An Official ATS Workshop Summary: recent advances and future directions in *Pneumocystis pneumonia* (PCP). *Proc Am Thorac Soc* 2006; 3: 655-664.
- Krajicek BJ, Limper AH, Thomas CF Jr. et al. Advances in the biology, pathogenesis and identification of *Pneumocystis pneumonia*. *Curr Opin in Pulm Med* 2008; 14: 228-234.
- Tasaka S, Hasegawa N, Kobayashi S et al. Serum indicators for the diagnosis of pneumocystis pneumonia. *Chest* 2007; 131: 1173-1180.

8. Antonelli M, Conti G, Bui M et al. Noninvasive ventilation for treatment of acute respiratory failure in patients undergoing solid organ transplantation: a randomized trial. *JAMA* 2000; 12; 283: 235-241.
9. Roblot F, Godet C, Le Moal G et al. Analysis of underlying diseases and prognosis factors associated with *Pneumocystis carinii* pneumonia in immunocompromised HIV-negative patients. *Eur J Clin Microbiol Infect Dis* 2002; 21: 523-531.
10. Bollée G, Sarfati C, Thiéry G et al. Clinical picture of *Pneumocystis jirovecii* pneumonia in cancer patients. *Chest* 2007; 132: 1305-1310.
11. Green H, Paul M, Vidal L, Leibovici L. Profilaxis para la neumonía por *Pneumocystis carinii* (NPC) en pacientes inmunocomprometidos sin infección por VIH (Revisión Cochrane traducida). En: *La Biblioteca Cochrane Plus*, 2007 Número 4. Oxford: Update Software Ltd. Disponible en: <http://www.update-software.com>. (Traducida de *The Cochrane Library*, 2007 Issue 4. Chichester, UK: John Wiley & Sons, Ltd.).