

Neumopericardio postraumático

ALEJANDRO ÚBEDA-IGLESIAS, IRENE FERNÁNDEZ-BURGOS

Unidad de Cuidados Intensivos, Hospital Punta de Europa, Cádiz, España

Correspondencia:

Dr. Alejandro Úbeda-Iglesias

alubeda@gmail.com

Varón de 18 años, remitido al Servicio de Urgencias, tras un apuñalamiento, con tres incisiones, una de ellas a escasos centímetros del reborde esternal izquierdo, entre el 5.º y 6.º espacio intercostal. El paciente se encuentra estable, por lo que se realiza una tomografía computarizada que revela neumotórax

izquierdo y neumopericardio. Se le coloca un drenaje pleural y se lo somete a una ecocardiografía transtorácica que descarta la presencia de taponamiento cardíaco. La evolución clínica del paciente fue buena en los días posteriores.

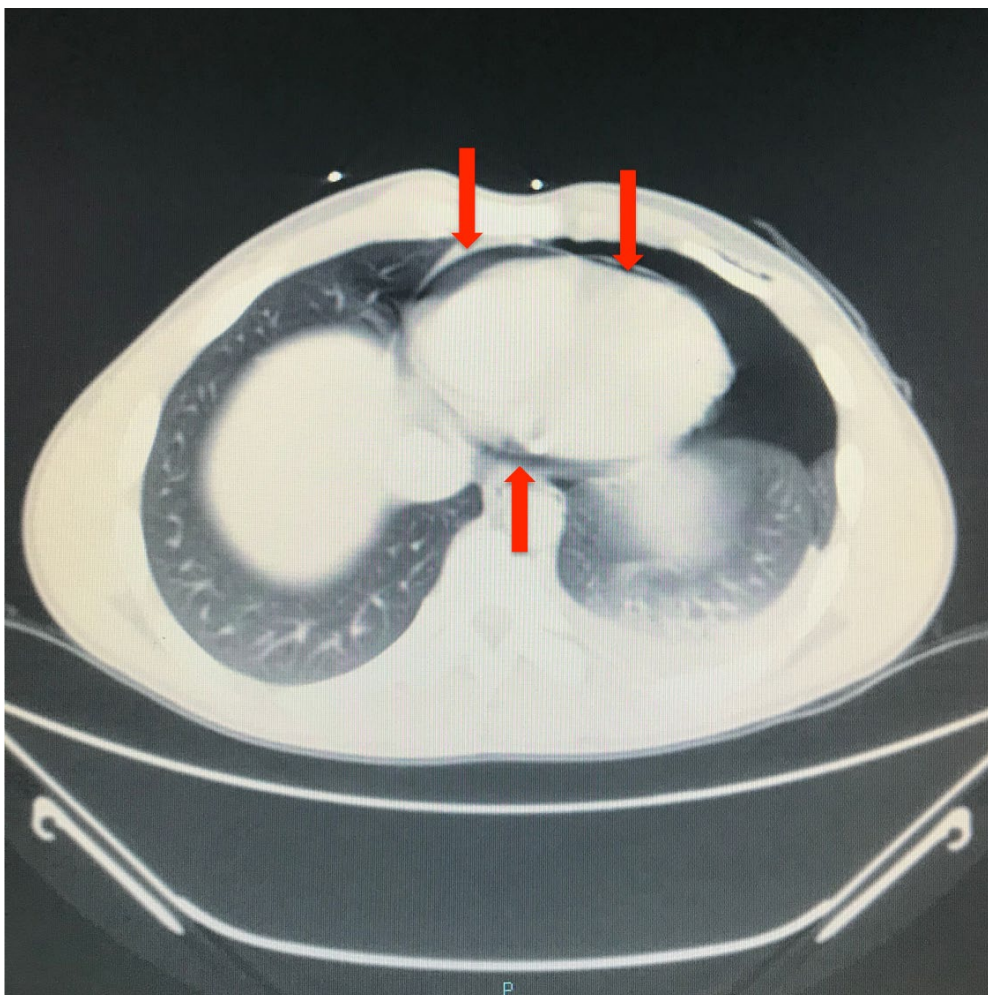


Figura. Imagen TAC. Presencia de neumotórax izquierdo y neumopericardio (flechas).