

IMÁGENES EN MEDICINA INTENSIVA

Una anudada complicación del Swan-Ganz

NICOLÁS S. ROCCHETTI,* MARÍA FLORENCIA CORBACHO RE, MELISA D. RÉ, MARCELO D. CICAQ, MARIANO M. RAMÍREZ, CLAUDIO J. SETTECASE, DANIEL H. BAGILET

Unidad de Cuidados Intensivos, Hospital Escuela "Eva Perón", Granadero Baigorria, Santa Fe, Argentina

* Correspondencia: nicolasrocchetti@hotmail.com

Recibido: 30 marzo 2020. Revisión: 2 agosto 2020. Aceptado: 10 octubre 2020.

Hombre de 62 años, con antecedente de insuficiencia cardíaca crónica con función ventricular disminuida, que ingresa en la Unidad de Cuidados Intensivos por shock séptico. Se decide colocar un catéter de Swan-Ganz para monitorización. La colocación se complica por la imposibilidad de enclavamiento pulmonar, por lo que se decide su retiro. Al extraer el catéter, se percibe un *stop* en su porción final. Se realiza una verificación mediante ecografía bidimensional y se constata un nudo simple que dificulta su retiro, por lo que se lo extrajo cuidadosamente (Figura). El anudamiento del catéter de arteria pulmonar es una complicación muy poco frecuente, pero que es preciso considerar si hay problemas en la movilización del catéter o el inflado del balón, y ante el impedimento para obtener una curva de presión pulmonar.

Los autores no declaran conflictos de intereses.

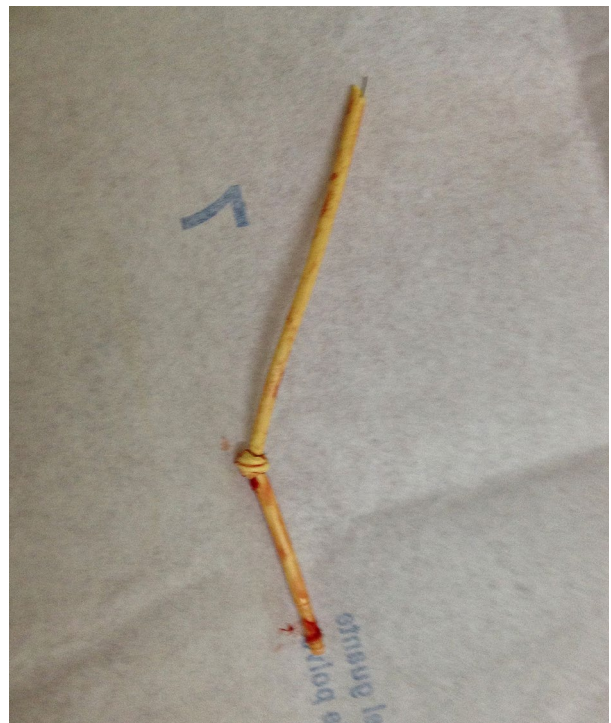


Figura. Nudo real del catéter de Swan-Ganz.

Cómo citar este artículo: Rocchetti NS, Corbacho Re MF, Ré MD, et al. Una anudada complicación del Swan-Ganz. RATI. 2020;37(3):77-77.

